DOI: https://doi.org/10.59294/HIUJS20250149

ĐÁNH GIÁ KẾT QUẢ ĐIỀU TRỊ GÃY XƯƠNG BÀN NGÓN TAY BẰNG NẸP VÍT TẠI BỆNH VIỆN ĐA KHOA THỐNG NHẤT TỈNH ĐỒNG NAI

Nguyễn Đăng Vững*, Nguyễn Quốc Lữ
Bệnh viện Đa khoa Thống Nhất tỉnh Đồng Nai

TÓM TẮT

Đặt vấn đề: Bàn tay đảm nhiệm nhiều chức năng tinh vi, khi bị gãy xương sẽ ảnh hưởng lớn đến lao động và sinh hoạt. Gãy xương bàn - ngón tay nếu không điều trị đúng có thể gây cứng khớp, dính gân và giảm chức năng. Phẫu thuật kết hợp xương bằng nẹp vít giúp cố định vững chắc, phục hồi giải phẫu, vận động sớm và giảm biến chứng. Tại Việt Nam, kỹ thuật này được triển khai rộng rãi và cho kết quả khả quan. Mục tiêu: Đánh giá kết quả điều trị gãy xương bàn - ngón tay bằng nẹp vít tại Bệnh viện Đa khoa Thống Nhất tỉnh Đồng Nai. Đối tượng và phương pháp: Nghiên cứu mô tả hàng loạt ca với 33 bệnh nhân (56 ổ gãy) được phẫu thuật kết hợp xương bằng nẹp vít từ 01/2024 đến 9/2025. Các thông tin thu thập gồm tuổi, giới, nguyên nhân chấn thương, vị trí và loại gãy, kết quả liền xương và chức năng bàn tay (theo tiêu chuẩn Larson - Bostman). Kết quả: Tuổi trung bình 37.5 ± 14.7; nam chiếm 72.7%. Nguyên nhân chủ yếu là tai nạn lao động (51.5%) và sinh hoạt (18.2%). Gãy thân xương chiếm 76.8%, đường gãy ngang 64.3%. Sau mổ, 96.4% ổ gãy liền xương tốt, 87.9% bệnh nhân đạt kết quả chức năng tốt và rất tốt; chỉ 1.8% chậm liền và 1.8% khớp giả. Kết luận: Phẫu thuật kết hợp xương bàn - ngón tay bằng nẹp vít là phương pháp hiệu quả, an toàn, giúp liền xương nhanh, phục hồi vận động sớm và phù hợp áp dụng thường quy tại tuyến tỉnh.

Từ khóa: *gãy xương bàn tay, nẹp vít, kết quả điều trị*

ASSESSMENT OF TREATMENT OUTCOMES OF METACARPAL FRACTURES WITH PLATE AND SCREW FIXATION AT THONG NHAT DONG NAI GENERAL HOSPITAL

Nguyen Dang Vung, Nguyen Quoc Lu

ABSTRACT

Background: Hand fractures, especially those involving the metacarpal and phalangeal bones, can severely affect daily activities and hand function. Improper management may lead to stiffness, tendon adhesion, and functional loss. Open reduction and internal fixation with plate and screws provides stable fixation, accurate anatomical reduction, early mobilization, and low complication rates. Objective: To evaluate clinical and functional outcomes of plate-and-screw fixation for metacarpal and phalangeal fractures. Materials and methods: A descriptive case-series study of 33 patients (56 fractures) treated at Thong Nhat Dong Nai General Hospital from January 2024 to September 2025. Data included age, sex, injury mechanism, fracture type and site, bone union, and hand function assessed by Larson-Bostman criteria. Results: Mean age 37.5 ± 14.7 years; 72.7% male. Occupational accidents accounted for 51.5%. Shaft fractures: 76.8%; transverse pattern: 64.3%. Bone union rate 96.4%; good-excellent function in 87.9% of patients; delayed union 1.8%, nonunion 1.8%. Conclusion: Open reduction and internal fixation with plate and screws ensures firm fixation, rapid bone healing, and excellent functional recovery, suitable for routine use at provincial hospitals.

Keywords: *metacarpal fracture, plate and screw fixation, treatment outcome*

1. ĐẶT VẤN ĐỀ

Bàn tay đảm nhiệm nhiều chức năng tinh vi trong lao động và sinh hoạt. Gãy xương bàn tay và ngón

* Tác giả liên hệ: Nguyễn Đăng Vững, Email: nguyendvung@bvtnnd.vn
(Ngày nhận bài: 13/11/2025; Ngày nhận bản sửa: 01/12/2025; Ngày duyệt đăng: 02/12/2025)

tay chiếm khoảng 10% tổng số gãy xương và thường gặp ở người trẻ tuổi hoạt động [1]. Các thương tích bàn tay rất đa dạng, có thể phối hợp của nhiều thương tổn: gân, dây chằng, cơ, xương... Mỗi thương tổn này đều gây ảnh hưởng nhiều đến chức năng của bàn tay, gây di chứng nặng nề nếu xử trí không triệt để. Có nhiều phương pháp cố định: bột, đinh nội tủy, cố định ngoài... [2]. Điều trị gãy xương bàn - ngón tay bằng phương pháp bảo tồn (bó bột, nẹp Kirschner) chỉ phù hợp với các gãy ổn định. Trong gãy di lệch, xoắn, nhiều mảnh hay gãy hở, kết hợp xương bằng nẹp vít giúp chỉnh giải phẫu chính xác, cố định vững, cho phép tập vận động sớm và đạt phục hồi chức năng tối ưu. Theo AO, kỹ thuật nẹp vít đã được phát triển từ những năm 1970 và đóng vai trò quan trọng trong ổn định gãy xương bàn-ngón tay. Những nghiên cứu gần đây cho thấy phẫu thuật nẹp vít đem lại kết quả chức năng rất tốt với tỉ lệ liền xương cao và ít biến chứng. Tại Việt Nam, các nghiên cứu như Trần Trung Dũng và cộng sự [3] và Vũ Viết Sơn và cộng sự [4] cũng báo cáo gần 90% trường hợp gãy xương bàn tay được điều trị bằng nẹp vít cho kết quả rất tốt với tỉ lệ biến chứng thấp. Vì vậy, chúng tôi tiến hành nghiên cứu để đánh giá kết quả điều trị gãy xương bàn-ngón tay bằng nẹp vít tại Bệnh viện Đa khoa Thống Nhất tỉnh Đồng Nai trong giai đoạn 01/2024 - 9/2025, nhằm cung cấp cơ sở khoa học cho việc ứng dụng rộng rãi phương pháp này. Mục tiêu nghiên cứu gồm mô tả đặc điểm lâm sàng và x-quang gãy xương bàn - ngón tay và xác định tỉ lệ thành công, tỉ lệ tai biến, biến chứng của phẫu thuật kết hợp xương bàn ngón tay bằng nẹp vít.

2. ĐỐI TƯỢNG VÀ PHƯƠNG PHÁP NGHIÊN CỨU

Đối tượng nghiên cứu: Tất cả các bệnh nhân được chẩn đoán là gãy xương bàn ngón tay và được phẫu thuật kết hợp xương nẹp vít tại khoa Chấn thương chỉnh hình Bệnh viện Đa khoa Thống Nhất tỉnh Đồng Nai từ tháng 01/2024 đến tháng 9/2025.

Tiêu chuẩn lựa chọn: Tuổi ≥18, gãy xương bàn tay - bàn ngón tay được phẫu thuật kết hợp xương bằng nẹp vít đồng ý tham gia nghiên cứu.

Tiêu chuẩn loại trừ: Gãy do bệnh lý, gãy xương kèm các tổn thương cơ gân khác, phẫu thuật bằng nhiều phương pháp kết hợp.

Phương pháp nghiên cứu: Đây là nghiên cứu mô tả hàng loạt ca. Dữ liệu lâm sàng (tuổi, giới, cơ chế chấn thương), hình ảnh (vị trí, đường gãy, phân loại kín/hở) và kết quả điều trị được thu từ hồ sơ bệnh án và thăm khám lâm sàng. Tất cả các bệnh nhân đều được phẫu thuật kết hợp xương bằng nẹp vít mini (thường nẹp kích thước 1.5 - 2.0 mm) qua đường mổ sau mu bàn tay hoặc đường mổ tùy vị trí gãy. Sau phẫu thuật, bệnh nhân được tập sớm để đạt được tầm vận động, tránh dính gân, kết hợp với bột.

Các bước tiến hành như sau: Phẫu thuật được chỉ định cho các trường hợp gãy không vững hoặc nắn chỉnh bảo tồn không đạt (gập góc > 10°, lệch trục > 5°, di lệch bề mặt ổ gãy > 2 mm); gãy có mảnh lớn di lệch, gãy kèm trật khớp; gãy phức tạp như gãy nội khớp, mất đoạn xương; gãy kèm tổn thương gân - thần kinh; đa gãy xương bàn tay; hoặc tình trạng chậm liền, liền xương xấu ảnh hưởng chức năng. Mục đích là phục hồi giải phẫu, cố định vững chắc và cho phép tập vận động sớm. Nẹp vít mini cỡ 1.5 - 2.7 mm được lựa chọn tùy vị trí xương gãy. Kỹ thuật mổ: Bệnh nhân nằm ngửa, tay đặt trên bàn con, garo hơi 250 - 300 mmHg. Đường rạch da phía mu tay tương ứng vị trí tổn thương, bộc lộ ổ gãy qua khoảng giữa gân duỗi, đánh giá tổn thương phối hợp. Tiến hành nắn chỉnh, đặt nẹp vít cố định, kiểm tra tầm vận động thụ động trong mổ, sau đó khâu da và bất động bằng bột cẳng - bàn tay ở tư thế chức năng. Về phục hồi chức năng, nguyên tắc là tập sớm để tránh dính gân và cứng khớp. Ngày 2 - 3 sau mổ bắt đầu vận động thụ động; từ ngày 3 - 10 duy trì tập thụ động, sau 2 tuần có thể tập chủ động tùy mức độ vững chắc. Tuần 3 tăng cường vận động chủ động và thụ động, kết hợp nẹp động. Tuần 4 - 6 có thể bỏ nẹp khi sinh hoạt, tập bài tập có trở kháng nhẹ; từ tuần 6 - 8 tăng dần bài tập sức mạnh. Kèm theo đó là các bài tập gấp - duỗi từng khớp, khép - dạng, đối chiếu ngón cái, và tập khéo léo tinh tế sau bất động. Xoa bóp nhẹ nhàng giúp giảm xơ cứng và cải thiện tuần hoàn.

Đánh giá kết quả: Bệnh nhân được đánh giá kết quả gần và xa theo tiêu chuẩn của Larson - Bostman. Kết quả gần đánh giá các yếu tố góc kết hợp xương và mức độ liền vết mổ gồm các giá trị Kém,

Trung bình, Tốt, Rất tốt. Kết quả xa đánh giá góc kết hợp xương, tổng góc gấp chủ động của khớp bàn-ngón và liên đốt (TAM - Total Active Motion), mức độ liền vết mổ và mức độ biến chứng, gồm các giá trị Kém, Trung bình, Tốt, Rất tốt. Thống kê mô tả được thực hiện trên phần mềm SPSS 20.0, số liệu định lượng biểu diễn trung bình ± độ lệch chuẩn (TL ± SD), định tính bằng tần suất (%).

3. KẾT QUẢ NGHIÊN CỨU

Nghiên cứu được tiến hành trên 33 bệnh nhân, với thời gian theo dõi trung bình là 6.1 tháng.

3.1. Đặc điểm chung bệnh nhân

Bảng 1. Đặc điểm chung (n = 33)

Tuổi trung bình (SD)		37.5 ± 14.7 (16 - 75)
Giới tính		
- Nam	24	72.7%
- Nữ	9	27.3%
Nguyên nhân gãy xương		
Tai nạn sinh hoạt	6	18.2%
Tai nạn lưu thông	10	30.3%
Tai nạn lao động	17	51.5%

Nhận xét: Bệnh nhân trong nghiên cứu chủ yếu ở độ tuổi lao động, giới nam chiếm đa số. Nguyên nhân gãy xương chủ yếu do tai nạn lao động (51.5%).

3.2. Đặc điểm gãy xương

Tổng cộng có 56 ổ gãy được phẫu thuật, có 29 ổ gãy xương bàn tay (51.8%) và 27 ổ gãy xương đốt ngón (48.2%).

Bảng 2. Đặc điểm lâm sàng (n = 56)

	n	**%**
Vị trí		
Chỏm đốt	4	7.1
Thân đốt	43	76.8
Nền đốt	9	16.1
Loại gãy		
Gãy ngang	36	64.3
Gãy chéo vát	14	25
Gãy vụn nhiều mảnh	6	10.7

Nhận xét: gãy thân đốt chiếm tỷ lệ cao nhất (76.8%). Đường gãy ngang gặp nhiều hơn, chiếm 64.3% các loại đường gãy.

Bảng 3. Đánh giá độ gập góc và di lệch của ổ gãy (n = 56)

	Xương bàn	**Xương ngón**	**n**	**%**
Gập góc				
$< 5^0$	1	4	5	8.9
$< 10^0$	9	5	14	25
$> 10^0$	19	18	37	66.1
Di lệch ổ gãy				
< 1 mm	1	3	4	7.1
< 3 mm	3	7	10	17.9
> 3 mm	25	17	42	75

Nhận xét: Phần lớn bệnh nhân có độ gập góc $> 10^0$, chiếm 66.1%. Những trường hợp gập góc $< 5^0$ ít gặp. Phần lớn các ca có độ di lệch diện gãy > 3mm, không nhiều bệnh nhân không di lệch và ít di lệch.

3.3. Kết quả điều trị

Ngay sau phẫu thuật, bệnh nhân được đánh giá kết quả gần, thể hiện trong các bảng sau:

Bảng 4. Tình trạng nhiễm khuẩn sau mổ (n = 56)

Vết mổ	Xương bàn	Xương ngón	n	%
Tốt	26	25	51	91.1
Sưng nề	3	2	5	8.9
Viêm mủ	0	0	0	0

Nhận xét: Sau mổ, vết mổ liền tốt (91.1%). Những trường hợp còn sưng nề là do sau chấn thương mạnh (8.9%). Không có trường hợp nào nhiễm trùng sâu, viêm mủ.

Bảng 5. Độ gập góc và di lệch của ổ gãy sau mổ (n = 56)

	Xương bàn	Xương ngón	n	%
Gập góc				
$< 5^0$	26	22	48	85.7
$< 10^0$	3	5	8	14.3
$> 10^0$	0	0	0	0
Di lệch ổ gãy				
< 1 mm	21	18	39	69.6
< 3 mm	8	9	17	30.4
> 3 mm	0	0	0	0

Nhận xét: Sau mổ, không có trường hợp nào di lệch gập góc trên 10^0. Không có trường hợp nào còn di lệch trên 3mm. Sau 3 tháng, bệnh nhân được đánh giá lại kết quả điều trị với kết quả như sau:

Bảng 6. Tình trạng nhiễm khuẩn 3 tháng sau mổ (n = 56)

Vết mổ	Xương bàn	Xương ngón	n	%
Tốt	28	27	55	98.2
Liền sẹo xấu	1	0	1	1.8
Viêm mủ, rò	0	0	0	0

Nhận xét: Chỉ có 1 bệnh nhân có liền sẹo xấu.

Bảng 7. Độ gập góc ổ gãy sau mổ 3 tháng (n = 56)

	Xương bàn	Xương ngón	n	%
Gập góc				
$< 5^0$	24	18	42	75
$< 10^0$	5	9	14	25
$> 10^0$	0	0	0	0
Di lệch ổ gãy				
< 1 mm	21	18	39	69.6
< 3 mm	8	9	17	30.4
> 3 mm	0	0	0	0
Liền xương				
Tốt	27	27	54	96.4
Chậm liền	1	0	1	1.8
Khớp giả	1	0	1	1.8
Khả năng lao động				
Làm việc bình thường	25	24	49	87.5
Làm việc còn khó khăn	3	3	6	10.7
Chuyển việc khác	1	0	1	1.8

Nhận xét: Không có bệnh nhân nào di lệch gập góc trên 10^0. Không có bệnh nhân nào di lệch ổ gãy trên 3mm. Hầu hết số bệnh nhân liền xương tốt, đúng thời gian. Trung bình là sau 3 tháng đã hình thành cal

xương tốt. Chỉ có 1 bệnh nhân liền chậm và 1 bệnh nhân khớp giả. Hầu hết các bệnh nhân đều quay lại công việc cũ ổn định. Có 1 bệnh nhân đau nhiều khi làm việc phải chuyển việc khác, lao động nhẹ nhàng hơn.

Bảng 8. Đánh giá tầm vận động chủ động trước và sau mổ (n = 33)

Đánh giá	Trước mổ		Sau mổ		Sau mổ 3 tháng	
	n	%	n	%	n	%
Rất tốt	5	15.2	15	45.5	26	78.8
Tốt	18	54.5	14	42.4	5	15.1
Trung bình	9	27.3	3	9.1	2	6.1
Kém	1	3	1	3	0	0
n	33	100	33	100	33	100

Nhận xét: Theo dõi ngay sau mổ và sau 3 tháng ghi nhận tầm vận động chủ động của bệnh nhân có sự cải thiện rõ rệt. Sau 3 tháng mức tốt và rất tốt đạt 93.9%.

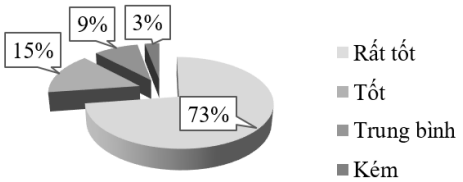

Hình 1. Đánh giá kết quả chung (n = 33)

Nhận xét: 87.9% đạt kết quả rất tốt và tốt. Có 3 bệnh nhân kết quả trung bình và 1 bệnh nhân đạt kết quả kém.

Hình 2. X-quang trước và sau mổ

4. BÀN LUẬN

Đa số bệnh nhân trẻ tuổi, nam giới, trong độ tuổi lao động, cơ chế thường do tai nạn lao động và tai nạn giao thông - phù hợp đặc điểm gãy xương chi trên trong các nghiên cứu trước đây [3 - 5]. Do đó rất cần điều trị sớm, đạt kết quả sớm để phục hồi khả năng lao động cho bệnh nhân cũng như xã hội.

Trong nghiên cứu gồm 33 bệnh nhân với tổng cộng 56 ổ gãy, có 29 ổ gãy đốt bàn (chiếm 54.7%) và 27 ổ gãy đốt ngón (45.3%), cho thấy không có sự khác biệt có ý nghĩa thống kê giữa hai loại xương. Theo nghiên cứu của Vũ Viết Sơn, tỉ lệ gãy xương ngón tay cao xương bàn hơn với 66/77 trường hợp [4]. Mặc dù các tác giả khác nhau có sự khác biệt trong phân bố loại xương gãy, nhưng nhìn chung, cả gãy xương bàn và gãy xương ngón đều có thể chỉ định kết hợp xương bằng nẹp vít để đảm bảo bất động vững chắc và phục hồi chức năng sớm.

Về vị trí, các trường hợp gãy tập trung chủ yếu ở thân xương (76.8%), kế đến là gãy nền (16.1%) và ít gặp hơn ở chỏm. Đường gãy ngang chiếm tỉ lệ 64.3%, gãy chéo 25%, còn lại là gãy nhiều mảnh 10.7%. Kết quả này tương đồng với các nghiên cứu trước đó như của Vũ Viết Sơn (80.5% gãy thân xương) [4], Phan Minh Trí và Đỗ Phước Hùng (53.4% gãy ngang) [5], và J. S. Souer và C. S. Mudgal (>73% gãy ngang và chéo vát) [6]. Do đặc điểm giải phẫu, thân xương là nơi chịu nhiều lực đối kháng từ các cơ gian cốt, khiến vùng này dễ bị gãy. Nẹp vít mini cho phép cố định vững, đặc biệt trong gãy nền, chỏm hoặc gãy chéo vát - những trường hợp mà kim Kirschner có hạn chế.

Sau phẫu thuật, tình trạng vết mổ nhìn chung tốt. Trong nghiên cứu này, có bốn bệnh nhân bị sưng nề sau mổ nhưng đều hồi phục, chỉ một trường hợp để lại sẹo xấu. So với kết quả của Vũ Viết Sơn, 94.7% bệnh nhân liền vết mổ sau bảy ngày và chỉ 4% có lộ nẹp [4]. Page và cộng sự ghi nhận nhiễm

trùng 3% [7], còn Souer và Mudgal không ghi nhận biến chứng nào [6]. Điều này cho thấy kết hợp xương bằng nẹp vít an toàn, nguy cơ nhiễm trùng thấp nhờ vùng bàn tay có nuôi dưỡng tốt.

Về liền xương, sau ba tháng theo dõi, 54 trong tổng số 56 ổ gãy liền xương tốt theo tiêu chuẩn X-quang (chiếm 96.4%), chỉ có một trường hợp khớp giả. Kết quả này tương đồng với nghiên cứu của Vũ Viết Sơn (98% liền xương) [4], Phan Minh Trí và Đỗ Phước Hùng (100% liền xương sau trung bình 5 ± 1.3 tuần) [5], và Page (tỉ lệ chậm liền 4.5%, khớp giả 1.5%) [7], các trường hợp kết quả kém hoặc khớp giả trong nghiên cứu đều liên quan đến tổn thương phần mềm nặng, bệnh nhân kết quả kém có đau kéo dài khi lao động phải chuyển qua công việc nhẹ hơn, trường hợp khớp giả (1.8%) xảy ra ở gãy ngang, phù hợp với tỷ lệ thấp trong y văn. Các yếu tố như tổn thương phần mềm nặng, tưới máu kém và hạn chế vận động sớm là những nguyên nhân chính. Điều này cho thấy chăm sóc sau mổ và phục hồi chức năng đúng cách đóng vai trò quan trọng trong hạn chế biến chứng. Jupiter JB cùng cộng sự ghi nhận thời gian liền trung bình là 4 - 5 tuần đối với xương bàn và 3 - 4 tuần với xương ngón [8]. Điều đó chứng tỏ kết quả liền xương khi dùng nẹp vít tương đương hoặc tốt hơn so với các báo cáo trước.

Trước phẫu thuật, 66.1% bệnh nhân có di lệch gập góc trên 10°, với độ gập trung bình 23.9° ± 9.8°. Sau mổ ba tháng, tất cả bệnh nhân đều có di lệch dưới 10°, trong đó 75% dưới 5°, độ gập góc trung bình còn 3.6° ± 2.6° ($p < 0.001$). Kết quả này phù hợp với nghiên cứu của Phan Minh Trí và Đỗ Phước Hùng (1.1° ± 2.3° sau mổ, $p < 0.001$) [5]. Theo Scott H. Kozin, Joseph J. Thoder và Glenn Lieberman, góc gập < 10° được xem là chấp nhận được [9]. Trước mổ, phần lớn ổ gãy có di lệch diện gãy > 3 mm (75%), trung bình 8.1 ± 2.4 mm; sau mổ, không có trường hợp nào vượt quá 3mm, trung bình chỉ còn 1.2 ± 0.6 mm ($p < 0.001$). Kết quả này tương tự như báo cáo của Phan Minh Trí và Đỗ Phước Hùng (giảm từ 11.3 mm xuống 0.5 mm) [5] và của Vũ Viết Sơn với 94.6% ổ gãy hết di lệch [4].

Trước phẫu thuật, tầm vận động khớp chủ động (TAM) trung bình chỉ đạt 167.5°, cho thấy hạn chế vận động rõ rệt. Sau ba tháng, TAM trung bình tăng lên 244° ± 16.5°, 93.9% bệnh nhân đạt kết quả tốt và rất tốt ($p < 0.001$). Kết quả này phù hợp với các tác giả trong và ngoài nước như Vũ Viết Sơn (96.8%) [4], Phan Minh Trí và Đỗ Phước Hùng (96.5%) [5], J. S. Souer và C. S. Mudgal (18/19 bệnh nhân phục hồi hoàn toàn) [6]. Nhờ kết hợp xương vững chắc bằng nẹp vít, bệnh nhân có thể bắt đầu tập luyện sớm từ ngày thứ ba sau mổ, rút ngắn thời gian phục hồi chức năng.

Tập vận động sớm giữ vai trò then chốt trong phục hồi chức năng sau phẫu thuật gãy xương bàn - ngón tay. Việc khởi động sớm giúp duy trì độ trượt của gân, hạn chế hình thành mô sẹo và giảm nguy cơ cứng khớp, vốn là biến chứng thường gặp nhất sau phẫu thuật. Bệnh nhân tập đúng và đều đặn thường đạt tầm vận động tốt hơn, phục hồi chức năng nhanh hơn và sớm quay lại sinh hoạt bình thường. Vì vậy, phối hợp chặt chẽ giữa phẫu thuật viên, kỹ thuật viên phục hồi chức năng và sự hợp tác của người bệnh là yếu tố quyết định kết quả cuối cùng.

Về biến chứng, không có trường hợp teo cơ sau mổ; 87.5% bệnh nhân không đau khi vận động và trở lại công việc bình thường. Sáu trường hợp còn đau nhẹ khi làm việc nặng, và chỉ một bệnh nhân phải đổi nghề do tổn thương phần mềm nặng. So sánh với Vũ Viết Sơn, 77.4% bệnh nhân trở lại lao động bình thường [4]; Phan Minh Trí và Đỗ Phước Hùng không ghi nhận nhiễm trùng hay đau kéo dài [5]; Page ghi nhận hạn chế duỗi 21.2% và cứng khớp 9.1% [7]; Souer và Mudgal chỉ gặp hai trường hợp đau nhẹ sau mổ, hồi phục hoàn toàn sau tháo nẹp [6]. Các tác giả đều thống nhất rằng kết quả chưa tốt chủ yếu do chỉ định mổ hoặc chăm sóc, tập luyện chưa phù hợp.

Tổng thể, trong 33 bệnh nhân, 87.9% đạt kết quả tốt và rất tốt, 3 bệnh nhân có kết quả trung bình và 1 bệnh nhân kết quả kém do tổn thương phần mềm nặng. Kết quả này tương đồng với các tác giả trong và ngoài nước: Vũ Viết Sơn (96.8%) [4], Phan Minh Trí và Đỗ Phước Hùng (91%) [5], Souer và Mudgal (94.7%) [6]. Điều đó chứng tỏ phương pháp kết hợp xương bằng nẹp vít mini mang lại hiệu quả cao, giúp bệnh nhân phục hồi nhanh và trở lại lao động sớm.

Phẫu thuật kết hợp xương bằng nẹp vít mini (1.5 - 2.7 mm) theo nguyên tắc AO cho phép cố định vững chắc với nhiều dạng gãy như gãy chéo, xoắn, nền hoặc chỏm, đồng thời chống xoay tốt và tạo điều kiện cho phục hồi chức năng sớm. Dù kết quả giữa nẹp vít và kim Kirschner không khác biệt rõ về liền xương, nhưng nẹp vít ưu thế hơn trong các trường hợp gãy phức tạp hoặc có mảnh rời. Tuy

nhiên, do điều kiện cơ sở vật chất và nhân lực, phương pháp này chưa phổ biến ở tuyến cơ sở. Trong các trường hợp gãy đơn giản, phương pháp bó bột hoặc kim Kirschner vẫn phù hợp, nhưng với gãy phức tạp, người bệnh nên được chuyển đến cơ sở chuyên khoa để được điều trị và theo dõi tốt hơn.

Tóm lại, kết hợp xương bàn - ngón tay bằng nẹp vít mini cho tỉ lệ liền xương cao (96 - 98%), phục hồi chức năng tốt trên 90% và tỉ lệ biến chứng thấp dưới 5%. Phương pháp này không những đảm bảo sự vững chắc của xương mà còn cho phép tập luyện sớm, rút ngắn thời gian phục hồi và giúp bệnh nhân sớm trở lại sinh hoạt, lao động bình thường.

Kỹ thuật nẹp vít trong điều trị gãy xương bàn - ngón tay vẫn tồn tại một số hạn chế. Do cần bóc tách mô mềm để bộc lộ ổ gãy, nguy cơ phù nề, đau và dính gân duỗi cao hơn so với các phương pháp ít xâm lấn. Nẹp đặt ở mặt mu có thể gây kích ứng gân, hạn chế trượt gân và làm giảm tầm vận động nếu bệnh nhân không tập phục hồi tốt. Chi phí nẹp vít cao cũng là trở ngại cho một số người bệnh. Ngoài ra, kỹ thuật này đòi hỏi phẫu thuật viên có kinh nghiệm để tránh tổn thương mạch - thần kinh và đảm bảo nắn chỉnh đúng trục. Một số trường hợp có thể phải tháo nẹp sau liền xương do đau hoặc cộm kim loại. Tổng thể, nẹp vít hiệu quả nhưng cần cân nhắc kỹ điều kiện lâm sàng và khả năng tuân thủ của bệnh nhân.

Nghiên cứu còn giới hạn ở số mẫu chưa lớn, thiết kế mô tả không so sánh với nhóm điều trị khác. Tuy nhiên, kết quả thu được tương đồng với các nghiên cứu trong và ngoài nước cho thấy tính khả thi của phương pháp. Công trình mở đường cho các nghiên cứu tiếp theo đối chứng với Kirschner hoặc nẹp vít không khóa, cũng như đánh giá lâu dài di chứng cứng khớp hay đau mạn tính.

5. KẾT LUẬN

Qua nghiên cứu 33 bệnh nhân gãy xương bàn - ngón tay điều trị bằng nẹp vít từ tháng 01/2024 đến 9/2025, tuổi trung bình là 37.5 ± 14.7, trong đó nam giới chiếm 72.7% và nhóm tuổi lao động chiếm 93.4%. Nguyên nhân chủ yếu do tai nạn lao động (51.5%), với gãy thân xương chiếm 76.8% và gãy ngang 64.3%. Sau phẫu thuật, không ghi nhận nhiễm trùng hay lộ nẹp, chỉ 1 trường hợp sẹo xấu và 1 trường hợp khớp giả. Tỉ lệ liền xương tốt, phục hồi chức năng (TAM) tốt và rất tốt ở 93.9% bệnh nhân. Kết quả chung, 87.9% ca điều trị đạt loại tốt và rất tốt, hầu hết bệnh nhân quay lại công việc bình thường. Vì vậy, phương pháp nẹp vít là lựa chọn hiệu quả cho các trường hợp gãy xương bàn ngón tay có chỉ định phẫu thuật, giúp bệnh nhân tập vận động sớm, tránh cứng khớp và trở lại sinh hoạt lao động nhanh.

TÀI LIỆU THAM KHẢO

[1] J. E. Emmett and L. W. Breck, "A review and analysis of 11000 fractures seen in a private practice of orthopaedic surgery," *J. Bone Joint Surg. Am.*, vol. 40, pp. 1169-1175, 1958.

[2] Đ. K. Châu, N. T. Sinh, và N. Đ. Phúc, *Phẫu thuật vết thương bàn tay trong cấp cứu*, Nhà xuất bản Y học, 1982.

[3] T. T. Dũng, "Nhận xét kết quả điều trị gãy xương bàn ngón tay bằng nẹp vít tại Bệnh viện Đại học Y Hà Nội," *Y Học Thực Hành*, số 10, p. 884, 2013.

[4] V. V. Sơn, "*Đánh giá kết quả phẫu thuật gãy xương bàn tay - ngón tay bằng nẹp vít*," Luận văn thạc sĩ, Đại học Y Hà Nội, 2010.

[5] P. M. Trí and Đ. P. Hùng, "Điều trị gãy kín thân xương bàn các ngón tay dài bằng phương pháp xuyên kim Kirschner dưới màn tăng sáng," *Y Học TP. Hồ Chí Minh*, số 14, tập 1, 2010.

[6] J. S. Souer and C. S. Mudgal, "Plate fixation in closed ipsilateral multiple metacarpal fractures," *J. Hand Surg. Eur. Vol.*, vol. 33, no. 6, pp. 740-744, 2008.

[7] S. M. Page and P. J. Stern, "Complications and range of motion following plate fixation of metacarpal and phalangeal fractures," *J. Hand Surg. Am.*, vol. 23, no. 5, pp. 827-832, 1998.

[8] J. B. Jupiter, M. P. Koniuch, and R. J. Smith, "The management of delayed union and nonunion of the metacarpals and phalanges," *J. Hand Surg. Am.*, vol. 10, pp. 457-466, 1985.

[9] S. H. Kozin, J. J. Thoder, and G. Liberman, "Operative treatment of metacarpal and phalangeal shaft fractures," *J. Am. Acad. Orthop. Surg.*, vol. 8, pp. 111-121, 2000.